Lane Medical Library

Aus der Chirurgischen Universitätsklinik Göttingen.
Direktor: Prof. Dr. Stich.

Das gleichzeitige Vorkommen von Carcinom und Tuberkulose am Magen

(Auf Grund einer Beobachtung der Chirurgischen Klinik)

Inaugural-Dissertation

zur Erlangung der Doktorwürde

der hohen medizinischen Fakultät

der Georg-August-Universität zu Göttingen

vorgelegt von

Heinrich Lüpke,
approb. Zahnarzt aus Egestorf a. Deister.

Göttingen 1930.

Buchdruckerei des „Göttinger Tageblattes"
Gebr. Wurm G. m. b. H.

Referent: Privatdozent Dr. Tammann.
Korreferent: Prof. Dr. Stich.

Tag der mündlichen Prüfung: 4. VII. 1930.

Meinen lieben Eltern

in Dankbarkeit gewidmet.

Digitized by the Internet Archive
in 2026

https://archive.org/details/IA40154024_0355

Carcinom und Tuberkulose sind nach den allgemeinen Mortalitätsstatistiken wohl als die Krankheiten anzusehen, denen sehr viele Menschen als Krankheits- bezw. Todesursachen zum Opfer fallen. Bei der großen Häufigkeit, mit der beide Affektionen die Menschen befallen, ist es nun sehr erstaunlich, daß beide Krankheiten relativ selten zu gleicher Zeit denselben Organismus befallen, so daß über eine Beobachtung dieser Art an der Chirurgischen Klinik berichtet werden soll.

Während Lungentuberkulose für den Arzt zu den alltäglichen Erscheinungen gehört, ist die Lokalisation dieser Krankheit im Magen doch als relativ selten zu bezeichnen. Nach der Arbeit Glaubitt's über das Gebiet hat er tuberkulöse Veränderungen am Magen unter 12528 Sektionsfällen nur 47mal angetroffen. Im Verhältnis zu der Gesamtzahl der Sezierten beträgt die Magentuberkulose 0,4 %; vergleicht man die Magentuberkulosefälle mit den Tuberkulosefällen allgemein, so ergibt sich eine etwas höhere Zahl, nämlich 2,1 %.

Nach den Untersuchungen von Lubarsch, der nach anderen Gesichtspunkten seine Statistiken auswertete, waren von 2668 Tuberkulösen 117 = 4,4 % Träger carcinomatöser Veränderungen. Es handelte sich bei dieser Untersuchung nun vorwiegend um Fälle, bei denen beim Vorliegen von Lungentuberkulose gleichzeitig ein Carcinom irgendeines anderen Organes nachgewiesen werden konnte. Wenn aus diesen vorstehenden Mitteilungen hervorgeht, daß die Tuberkulose des Magens nicht zu den häufigen Befunden gehört, und die Kombination der Tuberkulose und des Carcinoms im selben Organismus noch als relativ selten bezeichnet werden muß, so wird es sich verlohnen, auf die geschichtliche Entwicklung der Ansichten über das gleichzeitige Vorkommen dieser beiden Erkrankungen etwas näher einzugehen.

Schon im Jahre 1828 hat Cruveilhier über einen Fall von krebsiger Hodengeschwulst mit Tuberkulose berichtet.

Ein Jahrzehnt später kam Rokitansky zu der Ansicht, daß dasselbe Individuum nicht gleichzeitig von den beiden Erkrankungen befallen werden könne. Diese Ansicht ließ sich ja auch gut mit der Krasenlehre jener Zeit in Einklang bringen. Doch in einer späteren Auflage seines Werkes revidierte er seine ursprüngliche Ansicht von dem gegenseitigen Ausschluß beider Affektionen in demselben Organismus dahin, daß er seine Ansicht nicht mehr als „durchgreifende, ausnahmslose Norm" hinstellt, sondern sie nur noch als „beachtenswertes Ergebnis" bezeichnet.

Außer von Rokitansky wurde die Lehre vom gegenseitigen Ausschluß beider Prozesse noch von anderen Autoren verfochten.

Martius und Dittrich bejahen wohl die Möglichkeit des Vorkommens beider Prozesse in demselben Organismus, dagegen lehnen sie das gleichzeitige Beisammensein derselben in demselben Organ ab.

Gegen diese beiden Theorien erhob sich nun um die Mitte des vorigen Jahrhunderts ein heftiger Streit, der von Lebert eingeleitet wurde. Diesem schlossen Virchow, Wagner, Friedrich, O. Weber sich an, die über einzelne Fälle berichten konnten, wo Krebs und Tuber-

kulose in demselben Organ sich fanden. Durch diese Arbeiten kam man allmählich zu der Ueberzeugung, daß das gleichzeitige Vorkommen von Krebs und tuberkulösen Erscheinungen durchaus nicht unmöglich sei, wenn sich auch unter den neueren deutschen Autoren noch einige fanden, die eine Ausschließung beider Prozesse in gewissem Sinne für möglich hielten.

So suchte Beneke die Rokitansky'sche Theorie wieder aufleben zu lassen, wenn er sagte, „es steht unzweifelhaft fest, daß die Kombination von Krebs und Tuberkulose nicht selten ist, eine Tatsache, die Rokitansky bereits vollkommen bekannt war; ferner aber, daß in der weitaus überwiegenden Mehrzahl dieser Fälle die Tuberkulose entweder geheilt oder in Form ganz frischer Exacerbationen vorlag, deren Eintritt offenbar erst in eine Periode zu verlegen war, in welcher der Krebs schon lange bestand und vielleicht schon chemische Aenderungen des Blutes oder Aehnliches veranlaßt hatte. Sehr selten waren die Fälle einer gleich schweren Entwicklung von Krebs und Tuberkulose nebeneinander, bezw. die Entwicklung von Krebs bei einem typischen Phthisiker mit progredienten Prozessen. Gerade dies aber wollte Rokitansky in seiner Lehre hervorheben." Beneke versuchte, durch diese Modification der Rokitansky'schen Lehre eine den Erfahrungstatsachen rechnungtragende Auslegung zu geben.

Ferner kommt Lubarsch in seiner statistischen Arbeit hinsichlich der Häufigkeit von Tuberkulose, Carcinom und deren Kombination zu der Auffassung, daß eine gewisse Ausschließung der beiden Krankheitsprozesse zu bestehen scheint. Nach ihm ist die Kombination beider Krankheiten nicht als große Seltenheit zu betrachten; doch kommt sie weniger häufig vor, als man normalerweise erwarten darf.

Konjetzny dagegen bezeichnet die Kombination von Krebs und Tuberkulose im Magen als große Seltenheit. Er selbst hat bei 83 sorgfältig histologisch untersuchten Magenkrebsen nur einmal eine Tuberkulose der benachbarten Lymphdrüsen, einmal am Rande des Magenkrebses einzelne Tuberkel und in den regionären Lymphdrüsen krebsige Wucherungen und verkäsende Tuberkel nebeneinander gefunden.

Auch Borrmann bestreitet das häufige Vorkommen der Kombination der beiden Prozesse, wenn er sagt: „Die Kombination von Carcinom und Tuberkulose im Magen ist selten. Wenn schon tuberkulöse Magenulcera selbst bei Tuberkulose des Darmes nicht gerade häufig sind, so sind sie noch seltener in einem carcinomatösen Magen, und geradezu Raritäten sind es, wenn sich die Tuberkulose im Krebsgewebe selbst findet."

Giegler dagegen hat in seiner 1924 erschienenen Arbeit die Behauptung aufgestellt, daß die Tatsache des Vorkommens beider Prozesse nebeneinander selbst in demselben Organ an sich nichts Neues bietet. Die Exclusionstheorie Rokitansky's oder der Antagonismus Beneke's seien nach Giegler's Ansicht durch Statistiken längst widerlegt. Auch das Festhalten mancher Autoren an der relativen Seltenheit dieser Kombination sei schon lebhaft bekämpft worden.

Die lokale Kombination beider Affektionen auf der äußeren Haut mag noch als ziemlich häufig vorkommend gelten; denn nach der Ansicht der Dermatologen wird das sogenannte Lupuscarcinom doch ziemlich oft konstatiert. Doch bezüglich der Verhältnisse bei den Schleimhäuten, speziell der des Magens, möchte ich die Giegler'sche Behauptung von der relativen Häufigkeit der Kombination von Carcinom und Tuberkulose als zu weitgehend ansehen; denn noch 1927 erwähnt Faltin in einem zur Kasuistik über das zur Diskussion stehende Thema mitgeteilten Beitrag, daß er in der ihm zur Verfügung stehenden Literatur nur 12 Fälle gefunden habe, bei denen die Kombination beider Prozesse im Magen beschrieben worden sei. Ich habe in der Literatur noch drei weitere Fälle dieser Art finden können. In Anbetracht dieser Zahl (15!) kann man doch nicht

gerade behaupten, daß die Kombination tatsächlich so häufig ist, wie Giegler behauptet; im Gegenteil läßt sich mit ihr der Beweis für die tatsächliche Seltenheit der Kombination von Carcinom und Tuberkulose im Magen führen, wenn auch bemerkt werden muß, daß längst nicht alle vorkommenden Fälle zur sorgfältigen histologischen Untersuchung bezw. zur Veröffentlichung kommen. Ich lasse aus diesem Grunde die veröffentlichten, von mir in der Literatur aufgefundenen Fälle hier im Auszug folgen.

Claude beobachtete einen Fall von Magenkrebs und Tuberkulose; letztere war sekundär. Bei dem 61jährigen Patienten waren im Dickdarm tuberkulöse Geschwüre, in den Lungen beiderseits Tuberkel zu finden. Im Magen dagegen wurde ein ulceriertes Carcinom konstatiert. Eine sehr genaue und sorgfältig durchgeführte mikroskopische Untersuchung ergab, daß im Magen ein Carcinom bestanden hatte, welches durch eine recent sich entwickelnde Tuberkulose ulceriert und zerstört wurde. Claude glaubte, daß die Tuberkelbazillen im Tumor einen locus minoris resistentiae gefunden hätten.

Clement berichtet über eine Kombination von Krebs des Magens und Tuberkulose der Leber, der periportalen und axillaren Lymphdrüsen bei einer 52jährigen Patientin, die an Kachexie zu Grunde ging. Es handelte sich um einen ulcerierten Cylinderepithelkrebs des Magens, kombiniert mit großknotiger Tuberkulose der Leber und der periportalen Lymphknoten. Der Tumor bot das Bild eines kleinalveolären, leicht verschleimenden Krebses mit mäßig vielem, stark zellig infiltriertem, bindegewebigem Stroma. Am Geschwürsgrunde trat der Carcinomcharakter gegenüber der vorherrschenden, oberflächlichen Nekrose und in der Tiefe gegen die kleinzellige Infiltration so stark zurück, daß davon nur mit Mühe noch Spuren entdeckt werden konnten. Es liegt hier also ein Fall vor, wo das Carcinom nur in der Schleimhaut vorherrschte, während der Geschwürsgrund, Submukosa und Muskularis mehr von dem Bilde der chronischen Entzündung beherrscht wurden. Die eigentlich tuberkulösen Erscheinungen an der Leber waren örtlich streng getrennt vom Carcinom.

Clement führt für die Entstehungsweise der Tuberkulose zwei Möglichkeiten an. Einmal, sagt er, könne die Infektion auf dem Wege über das Magencarcinom erfolgt sein, ohne im Magen selbst irgendwelche tuberkulösen Erscheinungen zu machen; zum andern denkt er in Anlehnung an die Ansicht Baumgartens von der langen Latenz der Tuberkulose an den congenitalen Ursprung derselben.

Hierzu möchte ich bemerken, daß es bei dem Alter der Patientin (55 Jahre) doch recht spekulativ erscheint, diesen Infektionsmodus für den vorliegenden Fall in Betracht zu ziehen; denn es ist meines Erachtens sehr unwahrscheinlich, daß erst nach über fünfzig Jahren congenitale Tuberkulosekeime zur floriden Entzündung führten. Den haematogenen und lymphogenen Infektionsweg läßt Clement wohl mit Recht unberücksichtigt, weil außer den erwähnten Organen nirgends nach genauer Untersuchung Spuren einer floriden, latenten oder gar ausgeheilten tuberkulösen Erkrankung zu entdecken waren.

In seiner „Lehre von den Geschwülsten" erwähnt Borst ebenfalls das gleichzeitige Vorhandensein von Carcinom und Tuberkulose im Magen. Es handelte sich dort um einen Phthisiker, bei dem im Magen eine ganze Reihe von tuberkulösen Geschwüren und ein Carcinom, dessen Stroma auch Tuberkel enthielt, gefunden wurden.

Bei der großen Seltenheit dieser Geschwüre im Magen nimmt Borst in diesem Falle an, daß das Carcinom die Grundlage für das Auftreten der Tuberkulose im Magen gebildet hat.

Küker berichtet in seiner Dissertation 1899 ebenfalls über einen Fall von Magencarcinom und Tuberkulose. Bei der frischen mikroskopischen

Untersuchung wurden „in inniger Ineinanderfügung mit den Krebsknötchen Riesenzellen enthaltende Miliartuberkel" gefunden. Schnitte von einem Dauerpräparat bestätigen den frischen Befund; nämlich das Vorhandensein von Tuberkelknötchen mit Riesenzellen, verkästen Partien, an der Grenze der Schnitte epithelialen Wucherungen, die Krebsschläuche ziemlich dicht in die tuberkulösen Partien hineinwuchernd".

Simmonds demonstrierte 1900 gelegentlich eines Vortrags einige Fälle von tuberkulösen Magenulcera. Bei einem dieser Präparate hatte sich die Kombination von Carcinom und Tuberkulose sicher nachweisen lassen. Im Magen eines „vierzigjährigen, an Lungen- und Darmtuberkulose verstorbenen Mannes fand sich in der Nähe des Pylorus ein haselnußgroßes, wulstiges, das Lumen des Magens stark stenosierendes, derbes Carcinom". Weiterhin fanden sich mehrere kleine bis erbsengroße, tuberkulöse Geschwüre in dem stark ektasierten Magen.

Simmonds hält nach seinen Beobachtungen die Miliartuberkulose des Magens für häufiger als das tuberkulöse Ulcus. Er kommt zu der Ansicht auf Grund der Tatsache, daß er innerhalb Jahresfrist diese Form der tuberkulösen Magenerkrankungen viermal beobachten konnte. Er wies außerdem an Hand von Präparaten und Photogrammen nach, daß die Tuberkulose in allen drei Schichten des Magens vorkommen kann.

Kollick sah ein Adenocarcinom des Magens kombiniert mit diffuser Miliartuberkulose bei einem 52jährigen Patienten, der völlig kachektisch in die Behandlung kam. Erst bei der Sektion ergab sich das Vorhandensein diffuser Miliartuberkulose der Lunge, Caries des 5. und 6. Cervicalwirbels nebst tuberkulöser Knötchenbildung in sämtlichen Bauchorganen. Hervorzuheben ist, daß bei der wiederholten klinischen Untersuchung des Thorax sich niemals irgendwelche Anzeichen für Lungentuberkulose ergeben hatten, und daß der Patient während seines 18tägigen Aufenthaltes in der Klinik bis zu seinem dann erfolgten Exitus letalis niemals erhöhte Temperatur hatte. Leider sind von Kollick über die histologische Untersuchung des Tumors und seiner Umgebung keine weiteren Angaben gemacht, sodaß über die Entstehung des Tumors nur Vermutungen ausgesprochen werden könnten. Ich neige in diesem Falle zu der Ansicht, daß die tuberkulösen Herde in der Halswirbelsäule als Quelle der miliaren Aussaat anzusehen sind, durch die auch als Pyloruscarcinom vermutungsweise tuberkulös infiziert worden ist.

Ehrler beschrieb 1906 ausführlich in seiner Abhandlung über die Kombination von Carcinom und Tuberkulose einen Fall, bei dem die Cardiagegend des Magens von einem handtellergroßen, carcinomatösen Ulcus eingenommen wurde, das in eine Einschmelzungshöhle zwischen Zwerchfell, Leber und Magen führte.

Im oesophagealen Teil der Geschwulst ließen sich deutlich Tumorzellenstränge neben verkästen, nekrotischen Tuberkelknötchen nachweisen.

Aus der Krankengeschichte, die besagte, daß die Lungentuberkulose schon seit längeren Jahren bestanden haben mußte, und dem histologischen Befund des Präparates schloß Ehrler, daß die Tuberkulose das primäre Leiden gewesen sein müsse, zu dem sich später das Carcinom als die schnell zum Exitus letalis führende Komplikation gesellt habe. Er hält allerdings die tuberkulöse Inokulation des Carcinoms als sekundär durch verschlucktes, bazillenhaltiges Sputum entstanden, obwohl man leicht geneigt sein könnte, an den einen oder anderen Infektionsmodus (Blut- oder Lymphweg) zu denken.

G. Frank konnte 1913 einen Beitrag zum Thema bringen. Er berichtet über ein mit Tuberkulose kombiniertes Pyloruscarcinom. Bei einem an chronischer, ulceröser Lungentuberkulose leidenden Manne fand er im Magen ein hauptsächlich die Pylorusgegend und die angrenzende kleine

Curvatur einnehmendes Adenocarcinom, das sich teilweise bis in die Muskulatur und Serosa fortsetzt. Mit ihm kombiniert sich, zum großen Teil direkt aneinander grenzend, eine chronische, großknotige Tuberkulose in der Muscularis und Submucosa. In allen regionären Lymphdrüsen findet sich eine alte, verkäste Tuberkulose in den peripankreatischen und periportalen Drüsen trifft man Tuberkulose und Carcinom eng vergesellschaftet an. Mikroskopisch läßt auch die Leberpforte erkennen, daß das Carcinom schon auf sie übergegriffen hat. Die Tuberkulose ist außer durch einen tuberkulösen Lymphknoten im periportalen Bindgewebe auch in der Leber durch vereinzelte Tuberkel vertreten.

Auf Grund der Tatsache, daß die tuberkulösen Veränderungen vorwiegend in der Muscularis des Magens nachzuweisen waren und die Schleimhaut davon frei war, kommt Frank zu der Ansicht, daß die tuberkulöse Infektion nicht von der Schleimhautoberfläche des Magens erfolgte. Er behauptet vielmehr, daß nur der haematogene Infektionsmodus in Betracht kommt. Den lymphogenen Infektionsweg glaubt er dadurch ausschalten zu können, daß in der Serosa keine Spur tuberkulöser Erscheinungen wahrgenommen wurde, die wahrscheinlich bei der lymphogenen Infektion erwartet werden durften.

Loewenheim fand ferner bei einem an chronischer Lungentuberkulose leidenden Manne in der Submucosa des Magens zwischen den Drüsenformationen eines Adenocarcinoms ein äußerst kernreiches, gefäßhaltiges Granulationsgewebe, in das eine beträchtliche Anzahl typischer Miliartuberkel eingebettet war. Gegen die benachbarte, normale Submucosa und die Magenmuskulatur war dieser tuberkelhaltige Bezirk durch ein derbes, fibröses Gewebe abgegrenzt. Die äußeren Schichten des Magens waren nicht verändert, ebenso war die Schleimhaut in dem betreffenden Bezirk vollständig intakt.

Loewenheim nimmt an, daß die tuberkulösen Veränderungen im Magen auf dem haematogenen Infektionsweg von den chronisch-entzündlichen Lungenherden aus entstanden sind; denn er hält es für ausgeschlossen, daß Tuberkelbazillen die Magenschleimhaut durchwandern, ohne daß sie an den Durchtrittsstellen tuberkulös-entzündliche Veränderungen hervorrufen.

Wegen des Vorhandenseins narbig-fibrösen Gewebes und des Fehlens ulceröser Prozesse glaubt er, daß die Tuberkulose ausgesprochen chronischen Charakter hatte, wenig progredient war und schon vor dem ziemlich schnell wachsenden Tumor bestanden hatte. Nicht ganz unwahrscheinlich ist ihm, daß hier die Tuberkulose aetiologisch — im Sinne der Ribbertschen Anschauung, nach der die Tuberkulose als ein chronisch-entzündlicher Prozeß zur sekundären Carcinomentwicklung Anlaß geben kann — bei der Entstehung des Carcinoms mitgewirkt habe.

Lyle berichtet ebenfalls über die Kombination von Krebs und Tuberkulose im Magen. Es handelte sich um einen Mann, der 16 Jahre vorher an Lues erkrankt war; außerdem hatte er viermal gonorrhoische Affektionen und wurde wegen einer Analfistel operiert.

Die Kombination beider Erkrankungen wurde auch hier erst wieder bei der Operation festgestellt, die auf Grund der Diagnose: carcinomatöse Pylorusstriktur verbunden mit Dilatation des Magens, vorgenommen wurde. Bei der mikroskopischen Untersuchung zeigte sich, daß die Submucosa mit kleinen Rundzellen infiltriert war. Zwei oder drei nekrotische Herde wurden aufgefunden, von denen der eine gut geformte Riesenzellen und einige Epitheloidzellen enthielt.

Der Patient starb 26 Monate nach der Operation an Lungentuberkulose bei gleichzeitiger Anwesenheit von miliaren Darm- und Peritonealtuberkeln,

parenchymatöser Nephritis und fettiger Degeneration; außerdem wurde im Magen ein Carcinomrezidiv gefunden.

Melchior konnte bei der Sektion von 1032 Tuberkulösen, die meistens an florider Phthise gestorben waren, viermal tuberkulöse Ulcera in der Magenschleimhaut feststellen; die Diagnose der Ulcera konnte durch den Nachweis typischen Granulationsgewebes mit meist reichlich vorhandenen Bazillen, die alle die für die Tuberkelbazillen charakteristischen tinktoriellen und morphologischen Merkmale besaßen, sichergestellt werden. In einem dieser Fälle fand er am Pylorus ein kleines Adenocarcinom. Es lag hier keine eigentliche Stenose vor; der Pylorus war aber verengt durch eine sonderbare, starke Hypertrophie der Schleimhaut, die der ganzen Pylorusgegend eine gehirnähnliche Oberfläche mit stark vorspringenden Gyri und tiefen Sulci gab.

Melchior glaubt, daß die tuberkulösen Ulcera auf dem Boden einer chronischen, nicht spezifischen Gastritis mit Pylorusstenose entstehen. Sie beginnen nach seiner Ansicht in den tieferen Teilen der Mucosa, breiten sich erst seitlich und in die Tiefe aus, während die oberen Schleimhautschichten erst später nekrotisieren.

Konjetzny bezeichnet die Kombination von Magentuberkulose und Carcinom als große Seltenheit. Er selbst hat bei 83 sorgfältig histologisch untersuchten Magencarcinomen nur einmal eine Tuberkulose der benachbarten Lymphdrüsen, einmal am Rande des Magencarcinoms einzelne Tuberkel und in den regionären Drüsen carcinomatöse Wucherung und verkäsende Tuberkel nebeneinander gefunden. Bei einer umschriebenen, aleukaemischen Lymphomatose (Lymphosarkom) des Magens fand er in der Submucosa am Rande der ulcerierten Geschwulst einige Tuberkel. Es handelte sich um typische Epitheloidzelltuberkel mit Retikulum und Langhans'schen Riesenzellen. Koch'sche Bazillen waren nicht nachweisbar. Die Natur dieser Bildungen ist nicht ganz gesichert, zumal die Patientin sonst keine Anzeichen einer aktiven Tuberkulose bot (sie lebt 15 Jahre nach der Operation in bestem Wohlbefinden).

Faltin veröffentlichte 1927 in der Acta chirurgica scandinavica einen Fall von Kombination des Carcinoms und der Tuberkulose im Magen eines 62jährigen Mannes. „Der Patient litt seit Jahren an einer Lungen- und Magenkrankheit. Klinisch wurden außer auf Tuberkulose verdächtige Veränderungen der rechten Lunge starke Hyperacidität und gestörte Motilität des Magens festgestellt. Bei der nach Polya ausgeführten Resektion des Magens wurde ein stenosierender, ulcerierender Tumor in der Pylorusgegend gefunden. Die mikroskopische Untersuchung ergab tuberkulöse Veränderungen im Magen und ein Adenocarcinom am Rande der tuberkulösen Ulceration. Auch die Lymphdrüsen entlang der kleinen Curvatur erwiesen sich als tuberkulös erkrankt.

Faltin meint, daß in seinem Falle zu einer alten Hyperacidität eine Magentuberkulose mit Ulceration sich gesellt habe; am Rande derselben entwickelte sich später infolge der chronisch-entzündlichen Reizwirkung ein Carcinom.

Lusena beobachtete einen Fall von Pylorusstenose auf dem Grunde einer primären Magentuberkulose bei einer 55jährigen, nur wenig belasteten Frau. Es ergab sich bei der histologischen Untersuchung der supraclavicularen Lymphdrüsen das Vorhandensein von Tuberkeln und Riesenzellen. Auf Grund dieses Befundes wurde die Diagnose „tuberkulöse Pylorusstenose" gestellt. Bei der Laparotomie präsentierte sich der Pylorus als „umfängliche, neugebildete Masse", die mit der Leber fest verwachsen war und den Charakter einer entzündlich-tuberkulösen Neubildung bot. Nach durchgeführter hinterer Gastroenteroanastomie mit Murphyknopf erholte sich der Patient vorübergehend, Exitus drei Monate

nach der Operation. Die Autopsie bestätigte den normalen Lungenbefund und konstatierte eine beträchtliche Zunahme der Geschwulst. Als überraschender Befund stellte sich noch der einwandfreie Nachweis eines Schleimhautcarcinoms dar, das sich mitten in der Granulationsmasse auf dem tuberkulösen Grunde entwickelt hatte.

Borrmann konnte bei seinen zahlreichen Untersuchungen nur zweimal die Kombination von Magencarcinom und Magentuberkulose nachweisen. In einem Falle war es ein Gallertkrebs, der in der Mucosa von unten nach oben wuchs und gerade im Begriff war, einen Solitärtuberkel zu umwachsen. In dem zweiten Falle fanden sich die tuberkulösen Herde mitten im Carcinom, besonders in dessen älteren Partien.

Trotz eifrigster Nachforschungen konnte er bei dem Gallertkrebs nur einen einzigen Tuberkel finden. Vielleicht sei, so meint er, dieser seltene Befund dadurch zu erklären, daß die Lymphfollikel im Cardia- und Corpusgebiet des Magens nur sehr spärlich vorkommen und dadurch den Tuberkelbazillen nur sehr wenig Gelegenheit zur Ansiedlung geboten wird, wie dies für die wenigen Fälle der Pylorustuberkulose fast einstimmig von den Autoren angenommen wird, weil im pylorischen Magenabschnitt der Lymphapparat etwas stärker, jedoch im Vergleich mit anderen Organen doch wieder nur spärlich entwickelt ist.

Borrmann erwähnt diese Fälle nur als seltenen Nebenbefund, ohne weiter auf die Beziehungen zwischen Carcinom und Tuberkulose einzugehen. Er meint, daß „wir es zweifelsohne mit einer sekundären Implantation tuberkulösen Materials auf das schon längst bestehende Carcinom zu tun haben. Dieser Modus der Kombination von Carcinom und Tuberkulose ist nicht der häufigste, weit häufiger ist das umgekehrte Vorkommen, der Anschluß des Carcinoms an schon bestehende Tuberkulose. Besonders oft finden wir es ja bei der Haut, dem sog. Lupuscarcinom".

Boinett berichtet über eine Reihe von Beobachtungen, wo er im selben Organismus Tuberkulose und Carcinom fand, darunter 9 Fälle von Magencarcinom und Lungentuberkulose. Es ist dabei allerdings zu berücksichtigen, daß Boinett in keinem Falle etwas von dem lokalen Beisammensein beider Affektionen im Magen berichtet. Er kommt zu folgender Schlußfolgerung: 1. „Il n'existe pas d'antagonisme vrai entre la tuberculose pulmonaire et le cancer des divers organes;

2. La coexistance de ces deux affections n'est past exceptionelle, puisque nous avons trouvé onze fois de la tuberculose pulmonaire dans 35 autopsies de cancer de l'etomac, de l'oesophage, du pancréas sur un total de 800 nécropsies;

3. Les descendants des cancéreux sont prédisposé à la tuberculose pulmonaire".

Boinett behauptet demnach also, daß zwischen diesen beiden Krankheitsprozessen erbliche Beziehungen insofern bestehen, als die Nachkommen von Carcinomatösen zur Tuberkulose disponiert seien.

Bastedo dagegen weist auf die relative Häufigkeit des Lupuscarcinoms hin; er hält aber die Kombination beider Prozesse in den inneren Organen für ziemlich selten. Er erkennt weder einen besonderen Antagonismus an, noch eine spezielle Begünstigung beider Krankheiten in demselben Organ. Nach seiner Ansicht sind gewisse erbliche Beziehungen zwischen Tuberkulose und Carcinom nicht ausgeschlossen, weil nach verschiedenen Statistiken tuberkulöse Eltern in größerem Prozentsatz Kinder erzeugten, die später von Carcinom befallen werden, als solche, die nicht tuberkulös waren.

Lebert und Leube sind der Ansicht, daß Carcinomatöse verhältnismäßig selten von einer Tuberkulose befallen werden; wenn die Tuberkulose doch zur akuten Erkrankung führe, dann sei das nur auf die durch den Krebs bedingte, geringere Widerstandskraft zurückzuführen.

Loeb hat nun bezüglich der Verhältnise zwischen Carcinom und Tuberkulose folgende Fragen aufgestellt:

1. Vermag eine vor dem Ausbruch des Krebses entstandene Tuberkulose einen fördernden Einfluß auf die Entwicklung des Krebses auszuüben?

2. Vermag der Krebs eine Disposition zur Erwerbung der Tuberkulose zu schaffen?

Zur ersten Frage ist zu sagen, daß nach den Angaben der Dermatologen sehr wohl an einen derartigen Einfluß zu denken ist; denn es sind genügend Beobachtungen veröffentlicht worden, wo auf der Basis eines Lupus der äußeren Haut, wahrscheinlich infolge der chronisch-entzündlichen Reizwirkung, ein Carcinom zur Entwicklung kam. Die Verhältnisse liegen auf der äußeren Haut für solche Beobachtungen natürlich wesentlich günstiger als in den Fällen der Erkrankung innerer Organe. Hier liegen die Verhältnisse bedeutend schwieriger und man kann wohl sagen, daß z. B. im Magen Beobachtungen der vorerwähnten Art nur sehr schwer einwandfrei gemacht werden können, zumal da die tuberkulösen Erkrankungen im Magen bislang klinisch nicht einmal einwandfrei diagnostiziert werden können; wenn nicht andere Organe, die leichter zugänglich sind, dieselbe Affektion aufweisen. In dem einzigen Fall — (Lusena), wo die klinische Diagnose auf Magentuberkulose lautete, waren die supraclavicularen Lymphdrüsen tuberkulös erkrankt, und auf Grund dieses Befundes wurde auch die Magenaffektion als tuberkulös angesehen.

Wir sehen also auf Grund der Tatsache, wie schwer tuberkulöse Erscheinungen im Magen des Lebenden zu diagnostizieren sind, daß es überhaupt nicht oder nur sehr selten möglich sein wird, positive Beobachtungen hinsichtlich der ersten Frage von Loeb zu machen.

Zur zweiten Frage ist zu sagen, daß das Carcinom vorwiegend Menschen in den späteren Lebensalter befällt. Hinzu tritt noch der Umstand, daß die Kachexie, die im Verlauf der Carcinomentwicklung rapide einzusetzen pflegt, bald den Körper der notwendigen Abwehrstoffe beraubt, sodaß latente tuberkulöse Herde erneut klinische Krankheitszeichen hervorrufen können. Wir können deshalb diese Frage wohl ohne weiteres bejahen.

Lubarsch stellte in seiner schon oben erwähnten Arbeit ebenfalls einige Thesen auf:

1. Das verhältnismäßig seltene Zusammentreffen von Carcinom und Tuberkulose ist durch die Verschiedenheit der Altersklasse, in denen die Erkrankungen am häufigsten vorkommen, nicht in ausreichender Weise erklärt.

2. Es ist nicht richtig, daß der Krebs irgendeines Organes zur Tuberkulose prädisponiert.

3. Akute Infektionen ebenso wie Phthise sind bei Carcinomkranken verhältnismäßig seltener als bei gleichaltrigen Nichtkranken.

4. Tuberkulöse Affektionen können ebenso wie chronisch-lokale Traumen die Entwicklung eines Carcinoms begünstigen.

Derselbe Autor hält 5 Kombinationsformen des Carcinoms und der Tuberkulose für möglich:

1. Beide treffen rein zufällig zusammen, ohne sich in ihrem Verlauf gegenseitig in irgendeiner Weise zu beeinflussen; zu dieser Form zählt er etwa 50 % aller Fälle.

2. Neben alten tuberkulösen Herden und frischen Eruptionen findet sich ein Carcinom mit Metastasen. Dem Organismus werden durch die eintretende Krebskachexie die Abwehrstoffe entzogen und so können die noch im Organismus ruhenden Bazillen wieder zu florider Entzündung Anlaß geben.

3. Zum floriden Carcinom tritt eine frische Tuberkulose (selten).

4. Zur chronisch-progressiven Tuberkulose tritt ein Carcinom. Durch den fortschreitenden tuberkulösen Prozeß wird eine Prädisposition des Carcinoms geschaffen.

5. Für die Theorie eines gleichzeitigen Auftretens von Carcinom und Tuberkulose läßt sich ein Beweis kaum beibringen.

Ribbert hat sich auch mit dem Thema Carcinom und Tuberkulose beschäftigt und erwähnt eine Reihe von Fällen, wo Carcinom und Tuberkulose an Lippe, Zahnfleisch, Zunge, Rachen, Penis und Augenlid nebeneinander und z. T. ineinander übergingen. Er stützt allerdings die Diagnose Tuberkulose allein auf das Vorhandensein typischer Riesenzellen vom Langhans'schen Typus. Ribbert kommt zu der Schlußfolgerung, daß für einen Teil der Carcinomfälle die chronische Tuberkulose dasjenige Agens sei, welches die von ihm beschriebene und als grundlegend für die Entstehung des Krebses bezeichnete subepitheliale Bindegewebswucherung darstelle.

Barchasch konnte über einen Solitärtuberkel in der Submucosa des Magens im Antrum pylori berichten, neben dem sich an der kleinen Curvatur und in der Cardia ein großes carcinomatöses Geschwür befand. Weil hier nicht zu ersehen war, ob beide Prozesse in unmittelbarer Nachbarschaft lagen, habe ich diesen Fall nicht unter den einwandfrei beobachteten erwähnt. Barchasch glaubt ebenfalls wie Simmonds, daß die Carcinomentwicklung die Salzsäureproduktion des Magens hemme und darum die Tuberkulose fördere.

Wenn nun nach Ansicht mancher Autoren die Kombination beider Erkrankungen auf der äußeren Haut und in manchen inneren Organen (Lungen, Darm, Genitalapparat) nicht mehr zu den großen Seltenheiten zu rechnen ist, dann ist es doch sehr verwunderlich, weshalb die Kombination gerade im Magen so selten gefunden wird. Da liegt der Grund wohl weniger beim Carcinom als bei der Tuberkulose; denn das Carcinom bevorzugt doch geradezu den Magen als Entwicklungsort. Vielmehr muß man hierbei die Tatsache berücksichtigen, daß die Tuberkulose im Magen selbst sehr selten ist, und so das seltene Vorkommen einer Kombination beider Prozesse im Magen erklärlich wird.

Nach Johannes Müller gehören Speiseröhre und Magen zu denjenigen Organen, die der Infektion durch Tuberkelbazillen den größten Widerstand entgegenzusetzen vermögen. Er meint, daß dieser Umstand beim Oesophagus auf die große Geschwindigkeit, mit der Speisebrei, tuberkelhaltiges Sputum und dergl. denselben passieren, zurückzuführen sei. Den Bazillen fehle es auf diese Weise an Zeit, eine Infektion bewirken zu können.

Beim Magen dagegen liegen nach seiner Ansicht die Verhältnisse insofern günstiger, als die Bazillen in innige Berührung mit der Magenwand kommen. Es wäre ihnen theoretisch also unbedingt eine größere Möglichkeit zur Infektion geboten; daß es in praxi doch ziemlich selten zur Infektion kommt, führt er auf vermehrte Resistenz der Magenschleimhaut gegen tuberkulöse Infektionen zurück; sie genieße außerdem noch dauernd den Schutz einer Schleimschicht.

Er erwähnt auch das von Rokitansky, Virchow u. a. schon festgestellte, spärliche Vorkommen von solitären Lymphfollikeln im

Magen als weiteren Grund, weshalb es so selten zur tuberkulösen Infektion des Magens komme.

J. Müller berücksichtigt dabei allerdings nur den Infektionsweg vom Magenlumen her, während der Blut- und Lymphweg dabei außer Acht gelassen werden.

Loewenheim hält wohl mit Recht den haematogenen Infektionsweg für seinen Fall als den einzig möglichen, während die Mehrzahl der Autoren an die Infektion vom Magenlumen her entweder durch bazillenhaltiges Sputum, das verschluckt wurde, denkt, oder sie glaubt (Borrmann) an eine reine Fütterungstuberkulose durch bazillenhaltige Nahrungsmittel.

Borrmann meint auf Grund seiner Beobachtungen, daß die Tuberkelbazillen sich in der Nähe des Carcinoms, das die Motilität des betr. Schleimhautgebietes stark herabsetzte, ansiedelten. Erst allmählich gelangten die so entstandenen Tuberkelherde oder Ulcera infolge des rapide fortschreitenden Wachstums des Carcinoms in dessen Bereich.

Diese Erklärung des Beisammenseins von Carcinom und tuberkulösen Vorgängen erscheint mir sehr plausibel, und wohl in den meisten Fällen dürfte hiermit die Kombination der beiden Prozesse erklärt werden können, obwohl ich nicht für ausgeschlossen halte, daß ein Carcinom auf irgendeine andere Weise — sei es der Blutweg oder der Lymphweg oder direkte Infektion eines exulcerierten Carcinoms vom Magenlumen her — in Kombination mit Tuberkulose treten kann. Die zuletzt erwähnte Möglichkeit der direkten Implantation tuberkulösen Materials in ein bestehendes Krebsulcus halte ich für sehr unwahrscheinlich; denn es ist mir fraglich, daß Tuberkelbazillen in den obersten Schichten eines Carcinomulcus, die doch vorwiegend von nekrotischem Material gebildet werden, zur vollen Virulenz gelangen und eine Infektion hervorrufen können.

Ich glaube, es sind im Gesagten alle Möglichkeiten erschöpft, wie es zu einer Kombination beider Prozesse im Magen kommen kann. Es bleibt noch die Frage zu erörtern: Haben die beiden Krankheitsprozesse irgendeine aetiologische Beziehung zueinander?

Auf Grund der von mir darüber angestellten Nachforschungen in der Literatur bin ich zu der Ansicht gekommen, daß in der neueren Literatur wohl nirgends eine Bejahung der Frage zu finden ist, wenn wir davon absehen, daß durch die Kachexie, die ein rapide wachsendes Carcinom im Gefolge hat, ein latenter, tuberkulöser Prozeß wohl wieder in das floride Stadium treten kann, um so den davon befallenen Organismus um so schneller zum Exitus letalis zu bringen.

In dem dieser Arbeit zu Grunde liegenden Fall handelt es sich um einen 51jährigen Bahnarbeiter, der der Chirurgischen Universitätsklinik in Göttingen zur Behandlung überwiesen wurde.

Anamnese: Der Patient will selbst nie ernstlich krank gewesen sein. Im April 1929 erkrankte er an akutem Gelenkrheumatismus der beiden Füße und der rechten Hand. Im Anschluß daran traten Magenbeschwerden auf. Er klagte am Tage über Völlegefühl im Leib und krampfartige Schmerzen in der Mittellinie oberhalb des Nabels; die Schmerzen strahlten in die Brust aus. Jeden Abend um 7 Uhr trat angeblich dieser Schmerz auf; im Anschluß daran erfolgte regelmäßig Erbrechen von unverdauten Speiseresten. Der Stuhlgang war verstopft. Außerdem klagte er am Tage über viel saures Aufstoßen. Seit Januar 1929 hat er 40 Pfund an Körpergewicht verloren.

Befund: Der Patient ist mittelgroß, befindet sich in sehr mäßigem Kräfte- und Ernährungszustand. Die sichtbaren Schleimhäute sind blaß. Temp. 37,8°.

Thorax: Kyphose der Brustwirbelsäule, Brustorgane ohne klinisch-nachweisbare Veränderungen.

Leib: Resistenz in der Mittellinie zwischen proc. xiph. und Nabel; nicht druckempfindlich. (Rectusspannung.) Leber und Milz sind nicht palpabel. Haemoglobin 60 %. Erythrozyten 3 900 000. Leukocyten 28 000. Bei der Aufnahme der Abendmahlzeit erfolgt Collaps des Patienten. Jeden Abend erfolgt Erbrechen von völlig unverdauten Speiseresten. Die Leukocytenzahl beträgt am 20. 6. 29 noch 10 000.

Im Erbrochenen freie Salzsäure 30. Die gesamte Acidität beträgt 55. Congo 0. Milchsäurebazillen positiv. Benzindin positiv.

Röntgenolog. Befund.

Thoraxdurchleuchtung: Das linke Zwerchfell, im besonderen der Sinus phrenico-costalis, atmet nicht so intensiv als der rechte. Verstärkte Hiluszeichnung beiderseits, rechts mehr als links. Der Thorax sonst ohne Befund.

Magendurchleuchtung: Oesophaguspassage frei. Die ersten beiden Breischlucke bleiben im Fundus des Magens liegen; dann sammelt sich über ihm eine zweifingerhohe Succusschicht. Nach weiterem Breigenuß bildet der gefüllte Magen das Bild einer etwas langgezogenen Kugel, deren unterer Pol zwei Querfinger unterhalb der Crista steht. Kurz oberhalb des unteren Pols, lateral rechts, zieht ein schmaler Schattenzapfen vom Füllungsbilde ab. Austreibung wird nicht beobachtet.

Diagnose: Carcinoma ad Pylorum.

Nach vier Stunden: Der Magen ist noch zu ¾ mit Brei gefüllt. Die Druckschmerzhaftigkeit liegt am Magenausgang. Im Dünndarm und Colon bis Col. transvers. eben angedeuteter Breischatten.

Behandlung: Magenresektion nach Billroth I am 26. 6. 1929.

Operationsbericht auszugsweise: Medianschnitt zwischen dem proc. xiph. und Nabel öffnet das Abdomen. Medianer Teil des Magens normal, dagegen ist der Pylorus und das Antrum ausgefüllt mit einem gut mannsfaustgroßen, derben, unregelmäßigen Tumor, der fest mit dem Pancreas verlötet ist und die Gallenwege stark herangezogen hat. Das kleine Netz ist verdickt und verkürzt; im großen Netz fühlt man mehrere haselnußgroße, sowie zahlreiche kleine Drüsenmetastasen von Hirsekorngröße. Auf der Leberoberfläche liegt ein kleines, warzenähnliches Gebilde vor, das auf Carcinom verdächtig ist. Im Bereich des Tumors selbst am Pylorus macht es bereits Schwierigkeiten, Tumor, Duodenum und Pancreas zu differenzieren. Der Tumor ist z. T. in das Pancreas hineingewachsen, sodaß es erforderlich ist, einen Teil desselben mit zu resezieren. Nach Freilegung des Duodenum und Choledochus wird Resektion nach Billroth I beschlossen und ausgeführt. Danach erfolgt Anlage der Naht zwischen Magen- und Duodenalstumpf in typischer Weise; sodann erfolgt Bauchdeckenverschluß durch Naht. Operationsdauer 3½ Stunden; während derselben war der Puls kaum fühlbar; sodaß reichlich Cardiaca erforderlich waren. Sofort nach der Operation NaCl-Infusion intramuskulös mit Digipurat. Abends ist der Puls 120, fadenförmig, kaum fühlbar. Patient ist klar, aber sehr schwach. 2stündlich Kampfer-Coffein-Cardiazol, sowie NaCl-Infusion. Der Patient war die nächste Nacht über ruhig, der Puls kaum fühlbar, Abdomen weich. Trotz NaCl-Infusion und Verabfolgung reichlicher Cardiaca erfolgt um 20¼ Uhr Exitus letalis infolge Herzschwäche.

Leider ist von den Angehörigen die Sektion der Leiche verweigert worden, sodaß über den Zustand der übrigen Organe keine genauen Mitteilungen vorliegen. Es ist dies sehr zu bedauern, weil dadurch die vorliegende Untersuchung z. T. unvollständig bleiben muß. Nach der Aus-

kunft des Hausarztes liegt eine Anlage zu Tuberkulose in der Familie des Patienten vor, weil einer der Söhne des Patienten an pleuritischem Erguß mehrere Monate darniederlag. Die bronchiale Erscheinungen, an denen der Patient in den Wochen vor seiner Ueberweisung in die Klinik litt, hätten das typische Bild einer Altersbronchitis geboten, ohne den Eindruck besonderer Bosartigkeit zu machen, sodaß an eine spezifische Infektion nicht gedacht werden konnte.

Ich bringe hier die photographische Aufnahme des resezierten Tumors, der in der Mitte aufgeschnitten worden ist.

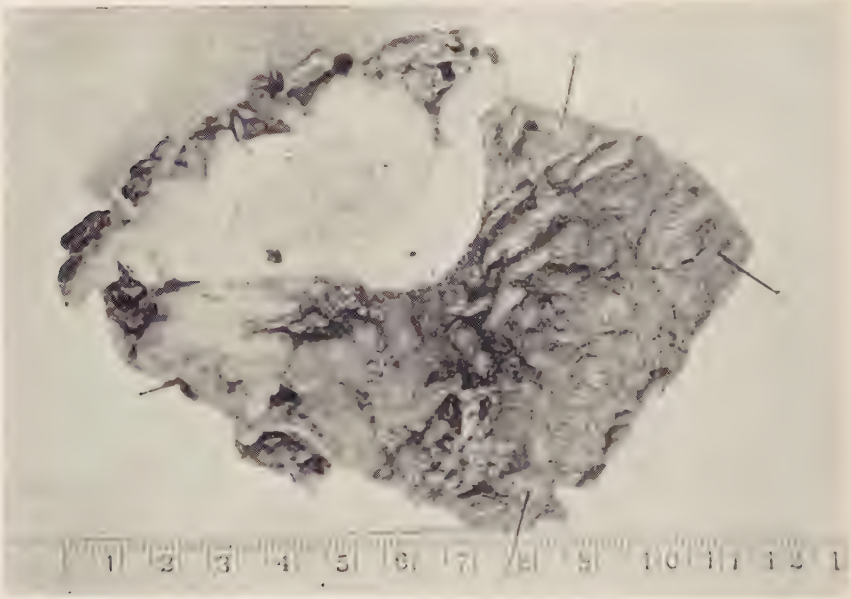

Abb. 1 Photogramm des Magenpräparates.

Prof. Dr. Gruber (Patholog. Institut) beurteilte das ihm zur Prüfung vorgelegte Material wie folgt: Histologisch erkennt man ein z. T. scirrhusartig gewachsenes Adenocarcinom. Dieses ist im fettgewebsreichen, subserösen Abschnitt der Magenwand bezw. des kleinen Netzes gewachsen. Im gleichen Bereich, z. T. von Krebswucherungen umwallt, finden sich viele, z. T. konfluierte miliare Tuberkel mit Epitheloidzellenbau. Sie zeigen teils centrale Nekrosen, teils sind sie wohl erhalten und zeichnen sich durch sehr große Langhans'sche Riesenzellen aus.

Makroskopische Beschreibung des Tumors: (s. Abb. 1).

An dem resezierten Magenpräparat befindet sich ein knapp mannsfaustgroßer Tumor von der kleinen Curvatur ausgehend, der das Lumen des Pyloruskanals zu einem spaltförmigen Hohlraum verengt hat. Der Tumor hat die Magenwand im Bereiche der kleinen Curvatur, namentlich auf der Rückseite, durchbrochen. Das kleine Netz zeigt ganz ausgedehnte Verwachsungen mit dieser Neubildung. Auf der Schnittfläche erkennt man, daß die Muscularis im Pylorusgebiet etwa auf 7 mm hypertrophisch verdickt ist. Die Neubildung hat die ganze präpylorische und pylorische Region des Magens fast circular umfaßt. Der Tumor zeigt auf der Außenseite ein sehr unregelmäßiges Aussehen. Die Oberfläche ist teils wulstig,

oder glatt vorgetrieben, teils bietet sie ein mehr blumenkohlartiges Aussehen; gleich als ob Warze an Warze und Knötchen an Knötchen gelagert ist. In seiner größten Ausdehnung mißt der Tumor an der Vorderseite etwa 90 mm und auf der Rückseite etwa 70 mm.

Mikroskopische Untersuchung des Tumors. Aus dem etwa acht Monate in Formalin gehärteten Präparat wurden mikroskopische Schnitte aus verschiedenen Gebieten angefertigt.

1. Schnitte aus der Magenwand im Antrumgebiet. Serosa und Subserosa zeigen außer einigen Stellen, wo sie etwas verdickt erscheinen, nichts Besonderes. Die Muscularis zeigt das typische Bild der in zwei Richtungen verlaufenden Mukelfasern, das nur an einzelnen Stellen von einer Zellenanhäufung unterbrochen wird, die mit einem Tuberkel eine gewisse Aehnlichkeit besitzt. Da sich aber weder Langhans'sche Riesenzellen noch centrale Verkäsung feststellen lassen, liegt die Vermutung nahe, daß kein Tuberkel vorliegt. Von Carcinom und Tuberkeln ist sonst in diesen Schnitten nichts zu erkennen.

Die Mucosa dagegen zeigt eine Abweichung vom normalen Aussehen. Während Submucosa und Muscularis mucosae normal erscheinen, bietet die eigentliche Mucosa das typische Bild einer chronischen Entzündung. Zwischen Drüsenepithel und Basalmembran, gleichsam der letzteren aufsitzend, finden sich in fast regelmäßigen Abständen herdförmige, lymphocytäre Infiltrationen. Diese Erscheinungen sind wohl als Anzeichen einer nicht spezifischen Entzündung der Magenschleimhaut zu deuten.

Von Carcinom ist auch in diesem Gebiet nichts zu erkennen.

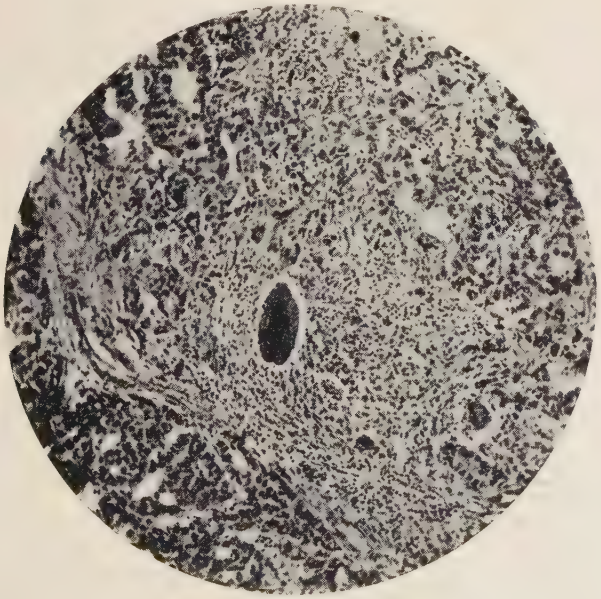

Abb. 2. Mikrophotogramm aus dem Uebergangsgebiet vom Antrum zum Pylorusteil. Ein Tuberkel mit einer großen Riesenzelle ist rings von Carcinomzellen umgeben, ohne daß sich beide Erscheinungen zu beeinflussen scheinen.

2. Schnitte aus dem Uebergangsgebiet vom Tumor zum Antrumteil. Am Rande des Präparates ist noch eine kleine Partie normaler Magenwandung zu sehen, dann geht die Schleimhaut plötzlich ins Carcinom über, das in diesem Abschnitt den Charakter des Carcinoma solidum bietet. In anderen Schnitten ist die gesamte ursprüngliche Mucosa, Muscularis mucosae und Submucosa von Carcinom infiltriert, das teils den Typ des Adenocarcinoms, teils den des Carcinoma solidum aufweist; aber in diesem Gebiet sind noch keine tuberkulösen Veränderungen nachzuweisen. Erst im subserösen Gebiet, wo sich das Carcinom zu mächtiger Stärke entwickelt hat, finden wir Tuberkel (s. Abb. 2 und 4).

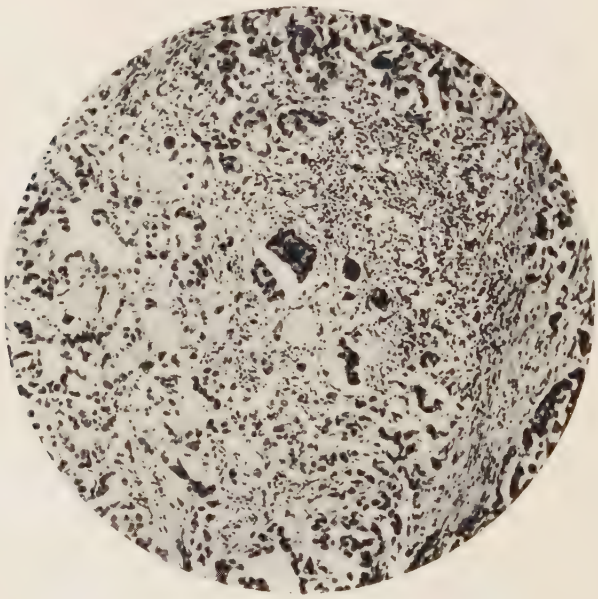

Abb. 3. Mikrophotogramm aus den centralen Carcinomteilen. Von einem Tuberkel, von den nur noch drei Riesenzellen und eine kleine Anzahl Epitheloidzellen zu erkennen sind, ist die Hauptmasse schon durch das hauptsächlich von links und unten einwuchernde Carcinom zerstört.

Die Tuberkel zeigen den typischen Aufbau mit Reticulum, Epitheloidzellen, Lymphozyten; Riesenzellen und Verkäsungen sind nahezu regelmäßig in ihnen festzustellen. An manchen Stellen sieht es so aus, als ob Carcinom und Tuberkel nebeneinander liegen, ohne sich irgendwie umeinander zu kümmern, während sich an anderen Stellen das Bild so gestaltet, als ob der Tuberkel von den in ihn eindringenden Carcinomzellen zerstört wird.

Die Tuberkel sind vorwiegend in den älteren, centralen Partien des Carcinoms zu finden, während sie in den jüngeren, peripheren Carcinomteilen nur spärlich festzustellen sind (s. Abb. 3).

3. Schnitte aus dem Tumor selbst.

In einem dieser Schnitte habe ich trotz eifrigsten Suchens nur einen Tuberkel finden können, während in anderen Schnitten aus diesem Gebiet wieder zahlreiche Tuberkel mit sehr vielen, gut ausgeprägten Langhansschen Riesenzellen und centralen Verkäsungen zu finden sind. In diesem

mitten aus dem Tumor genommenen Präparat ist das bindegewebige Stroma des Carcinoms so stark ausgebildet, daß teilweise von ihm das mikroskopische Bild beherrscht wird, d. h. das Carcinom weist hier den scirrhösen Typ auf. Besonders in diesen scirrhösen Teilen des Carcinoms finden sich reichliche, haufig in Gruppen zusammenliegende Tuberkel (Abb. 4).

4. Schnitte aus der Magenwand im Pylorusgebiet. Auf einer Strecke von etwa 5 mm vom Pylorus selbst ist die Schleimhaut noch intakt. Sie zeigt auch hier wieder die schon oben beschriebene Lymphocyteninfiltration über der Basalmembran. Dann folgt das Gebiet des vordringenden Carcinoms. Die Schleimhaut ist hier von der Muscularirs durch das sich dazwischen schiebende, hier solide wachsende Carcinom getrennt; weiter auf dem Tumor selbst ist die Schleimhaut ulcerös zerfallen. Die Muscularis ist bis zur Hälfte des Schnittes frei von Carcinom. Von da an ist sie teils von Carcinomzellen durchsetzt, teils wird sie in toto beiseite gedrängt oder von dem vordringenden Carcinom zerstört. Der Tumor hat in diesen Präparaten vorwiegend den Charakter des Carcinoma solidum. Tuberkel habe ich in diesem relativ jungen Carcinomgewebe trotz eifrigster Nachforschung nicht endecken können, was doch immerhin bemerkenswert ist.

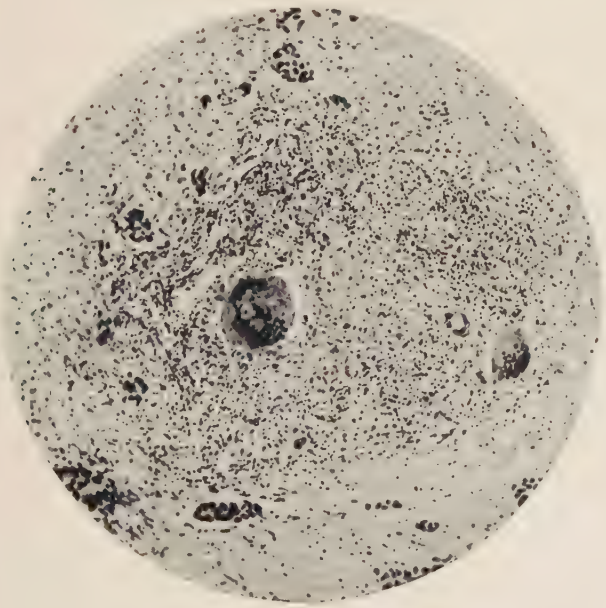

Abb. 4. Mikrophotogramm aus dem scirrhösen Gebiet mit einem sehr schönen Tuberkel, drei gut ausgeprägten Riesenzellen und mehreren Krebszellenhaufen an der Peripherie.

5. In einem etwas älteren Schnittpräparat aus dem Gebiet des Tumors selbst, das bald nach der Operation zwecks histologischer Sicherung der Diagnose angefertigt wurde, finden wir wiederum sehr schone mikroskopische Bilder, die Carcinom und typische Tuberkel nebeneinander zeigen (Abb. 4). An anderen Stellen machen die Bilder den Eindruck, als ob die hier vorwiegend drüsigen Carcinomschläuche gegen die schon teilweise konfluierenden Tuberkel vordringen und sie zerstörten, wie ich dies schon

oben beschrieben habe. Man sieht an vielen Stellen nur noch isoliert daliegende, typische tuberkulöse Riesenzellen, die nur von Resten des Tuberkels umgeben sind. Dieser Befund scheint mir dafür zu sprechen, daß in diesen Fällen die Tuberkel schon so weit vom Carcinom zerstört sind, daß nur die nahe dem Centrum gelegenen Langhans'schen Riesenzellen noch nicht der Zerstörung anheimgefallen sind.

Der färberische Nachweis von Tuberkelbazillen ist nicht gelungen; wahrscheinlich ist dies darauf zurückzuführen, daß das Magenpräparat monatelang vor der Untersuchung in Formalin gelegen hat.

6. Zwei Schnitte durch regionäre Lymphdrüsen. Leider ist das ursprüngliche Material, dem diese Präparate entstammen, nicht aufbewahrt worden, sodaß zur weiteren Untersuchung nur diese beiden Schnitte aus zwei regionären Lymphdrüsen verbleiben. Auch ist nicht ersichtlich, aus welcher Drüsengruppe sie stammen.

In dem einen Schnitt ist die gesammte Lymphdrüse bis auf kleinste Reste lympathischen Gewebes von Carcinommetastasen eingenommen. Von Tuberkulose ist in dieser Drüse keine Spur zu entdecken.

In der anderen Lymphdrüse ist von dem ursprünglichen Lymphdrüsenparenchym nur ein kleiner Rest mit dem typischen Reticularapparat und den noch wohlerhaltenen Keimcentren zu erkennen. Im übrigen Teil ist das Drüsenparenchym ebenfalls vollkommen zerstört und durch eine große Carcinommetastase ersetzt worden; auch hier liegen morphologisch tuberkulöse Veränderungen nicht vor.

Weitere Lymphdrüsen stehen mir leider nicht mehr zur Verfügung. Das ist insofern bedauerlich, als es so nicht mehr möglich ist festzustellen, ob vielleicht in anderen regionären Lymphdrüsen des Magens tuberkulöse Herde vorhanden waren, oder gar die lokale Kombination von Carcinom und Tuberkulose in ihnen vorlag, wie dies in der Literatur von Renner beschrieben worden ist.

Der mikroskopische Befund gibt nach Durchsicht der verschiedenen Präparate also folgendes Bild: Die Tuberkel sind vorwiegend in den älteren, centralen Partien des Magencarcinoms zu finden, sodaß man hierdurch den Eindruck gewinnen kann, daß, wie Claude schon meinte, das Carcinom einen locus minoris resistentiae für die Ansiedlung von Tuberkelbazillen darstellt. Andrerseits läßt sich histologisch feststellen, daß das Carcinom auch dem Tuberkel gegenüber die Fähigkeit besitzt, in ihn, ebenso wie in normale Gewebe, einzuwachsen und ihn zu zerstören.

Was nun die Kombination der beiden Erkrankungen in diesem Falle anlangt, so könnte man meinen, daß die tuberkulöse Infektion des primären, ulcerösen Pylorustumors vom Magenlumen aus durch bazillenhaltiges Sputum erfolgt sei. Diese Möglichkeit halte ich aus schon oben erwähnten Gründen für nicht vorhanden. Vielmehr neige ich zu der Ansicht, daß die Infektion auf dem haematogenen Wege von einem latenten, primären, tuberkulösen Herde aus erfolgt ist. Ueber die Lokalisation dieses Herdes läßt sich Bestimmtes nicht sagen, da eine Sektion nicht stattgefunden hat. Wahrscheinlich ist jedoch der tuberkulöse Primärherd in den Lungen und ihren Lymphdrüsen zu suchen, von dem aus auf dem Blutwege metastasierend das Magencarcinom tuberkulös infiziert worden ist. Wir haben demnach nach den Kombinationsformen von Lubarsch den seltenen Fall vor uns, daß ein florides Carcinom von einer frischen Tuberkulose infiziert worden ist. Für die Infektion glaube ich den Lymphweg deswegen ausschließen zu dürfen, weil nach dem mikroskopischen Bilde der beiden extirpierten Lymphdrüsen in ihnen keine tuberkulösen Veränderungen nachzuweisen waren, und es deshalb fraglich erscheint, ob in anderen Drüsen, die bei der Operation zurückgelassen wurden, tuberkulöse Erscheinungen vorhanden waren.

Literatur-Verzeichnis.

Barchasch, P.: Zur Pathologie der Magentuberkulose. Beiträge zur Klinik der Tuberkulose. Bd. 8. 1901.

Bastedo, W. A.: The Association of Carcinoma and Tuberculosis. Medical News. Vol. 85. Philadelphia, 1904.

Baumgarten zit. nach Clement.

Beneke zit. nach Tauschwitz.

Boinet: Cancer et tuberculose. Bulletin de l'Académie de Médecine. Vol. 58. Paris, 1907.

Borrmann, R.: Wachstum und Verbreitungswege des Magencarcinoms. Mitteilungen aus den Grenzgebieten der Medizin und Chirurgie. Supplbd. I. Jena, 1901.

Derselbe i. Henke und Lubarsch: Handbuch der speziellen pathologischen Anatomie und Histologie. Bd. IV, 1. S. 1000, Aufl. I.

Borst: Die Lehre von den Geschwülsten. I. Aufl., Bd. 1.

Cahen: Carcinom und Phthise. Inaug.-Dissert. Straßburg, 1885.

Claude, H.: Séances et mémoires de la Soc. de biol. 1899. Cancer et tuberculose de l'estomac.

Clement, G.: Virchows Arch. Bd. 139. 1895.

Cruveilhier zit. nach Franco.

Dittrich zit. nach Martius.

Ehrler, W.: Ein Beitrag zur Kasuistik der Kombination von Carcinom u. Tuberkulose im gleichen Organ. Inaug.-Dissert. München, 1906.

Faltin, R.: Helsingfors. Acta chirurgica scandinavica. Bd. 61. 1927.

Franco, E.: Ueber das gemeinsame Vorkommen von Tuberkulose und Tumor am selben Organ. Virchows Arch. Bd. 193. 1908.

Frank, G.: Ueber Kombination von Carcinom und Tuberkulose des Magens. Inaug.-Dissert. Tübingen, 1914.

Friedreich, N.: Beiträge zur Pathologie des Carcinoms. II. Kombination von Carcinom und Tuberkulose. Virchows Arch. Bd. 36. 1866.

Giegler: Beitrag zum gleichzeitigen Vorkommen von Carcinom und Phthise. Deutsch. Arch. f. klin. Med. Bd. 144. 1924.

Glaubitt: Ueber Magentuberkulose. Inaug.-Dissert. Kiel, 1901.

Kollick, A.: Prag. med. Wochenschrift. Jhrg. 1901.

Konjetzny, W. i. Anschütz und Konjetzny: Die Geschwülste des Magens. Teil 1. 1921.

Küker: Ueber gleichzeitiges Vorkommen von Carcinom und Tuberkulose. Inaug.-Dissert. Kiel, 1899.

Lebert, H.: Traité pratique des maladies cancéreuses et des affections curables confondues avec le cancer. Paris, 1851.

Derselbe: Beiträge zur Kenntnis des Gallertkrebses. Virchows Arch. Bd. 3, 1851.

Lebert, H.: Krankheiten des Magens. Tübingen, 1878.

Leube zit. nach Ehrler.

Loeb zit. nach Frank.

Loewenheim, B.: Ueber die aetiologischen Beziehungen zwischen Tuberkulose und Carcinom. Inaug.-Dissert. Leipzig, 1879.

Lubarsch, O.: Ueber den primären Krebs des Ileum nebst Bemerkungen über das gleichzeitige Vorkommen von Krebs und Tuberkulose. Virchows Arch. Bd. 111, 1888.

Derselbe: Ergebnisse der Pathologie. VI. Jhrg. 1894.

Derselbe i. Lubarsch und Ostertags Ergebnisse. Bd. 8. 1902.

Lusena, G.: Stenosi pilorica da granuloma tubercolare. Arch. ital. di chirurg. Bd. 4. 1921.

Lyle, H.: Combined tuberculosis and carcinoma of the stomach. Americ. journ. of the med. scienc. Vol. 145. Philadelphia, 1913.

Martius: Die Kombinationsverhältnisse des Krebses und der Tuberkulose. Inaug.-Dissert. Erlangen, 1853.

Melchior, L.: Ref. i. Centralblatt f. Pathologie. Bd. 22, S. 139.

Müller, J.: Handbuch der Tuberkulose. Bd. 3, S. 398.

Renner: Die Lymphdrüsenmetastasen bei Magenkrebs. Mitteil. a. d. Grenzgebieten der Medizin u. Chirurgie. Jena, 1904.

Ribbert: Ueber Carcinom und Tuberkulose. Münch. med. Wochenschrift. 1894.

Rokitansky: Handbuch der pathol. Anatomie. 1. Aufl. 1846. 2. Aufl. 1856.

Sandu-Miclesco, J.: Beitrag zur Geschichte des Krebses und dessen Komplikationen. Inaug.-Dissert. München, 1887.

Simmonds, M.: Ueber Tuberkulose des Magens. Münch. med. Wochenschrift. 47. Jhrg. 1900. 2. Hälfte.

Tauschwitz, K.: Ueber die Kombination von Carcinom und Tuberkulose. Inaug.-Disert. Berlin, 1910.

Virchow, R.: Die krankhaften Geschwülste. Cellularpathologie. Berlin. IV. Aufl. 1871.

Wagner zit. nach Tauschwitz.

Wahler, A.: Ueber primäre Magentuberkulose. Diss. Breslau, 1918.

Weber zit. nach Tauschwitz.

Am Schlusse meiner Arbeit möchte ich meinem hochverehrten Lehrer, Herrn Privatdozent Dr. H. Tammann, für die Ueberlassung der Arbeit und die jederzeit bereitwillige Unterstützung, besonders aber für die Anfertigung der Mikrophotogramme, meinen aufrichtigen Dank aussprechen. Außerdem möchte ich nicht versäumen, Herrn Prof. Dr. Stich für die Uebernahme des Korreferates an dieser Stelle zu danken.

Lebenslauf.

Verfasser der vorliegenden Arbeit, Heinrich Georg Daniel Lüpke, ev. Konf., geboren am 27. VIII. 1904 zu Egestorf als Sohn des Bäckermeisters H. Lüpke, besuchte daselbst die Volksschule, danach ein Jahr die Knabenmittelschule, darauf die Leibnizschule zu Hannover. Er verließ diese Anstalt Ostern 1926 mit dem Zeugnis der Reife, um sich dem Studium der Zahnheilkunde an der Universität Göttingen zu widmen. Im August 1927 bestand er die Zahnärztliche Vorprüfung daselbst und absolvierte das Zahnärztliche Staatsexamen während der Herbstprüfungsperiode 1929 an der Universität Göttingen.